






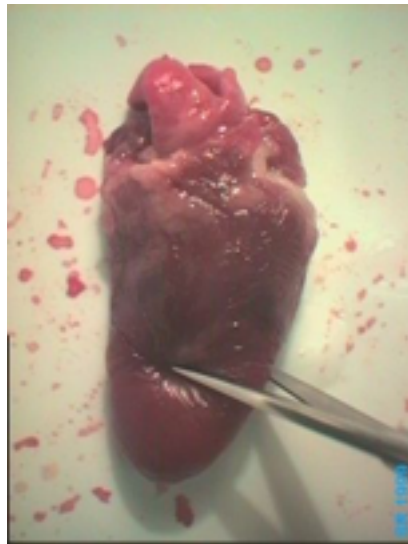

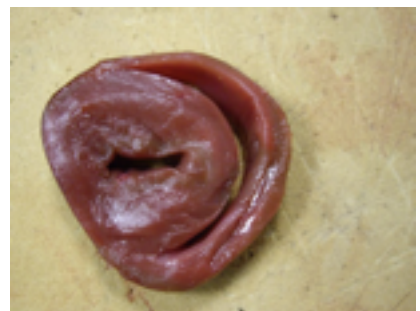# Fiche technique dissection du coeur de volaille

	Face ventrale	Face dorsale
Coeur avant dissection		
Oter la graisse à l'aide des pinces fines		
Repérer les oreillettes, les ventricules , les différents orifices des vaisseaux sanguins		
Coupe transversale : jouer à la moitié de la hauteur du coeur à l'aide d'une paire de ciseaux		

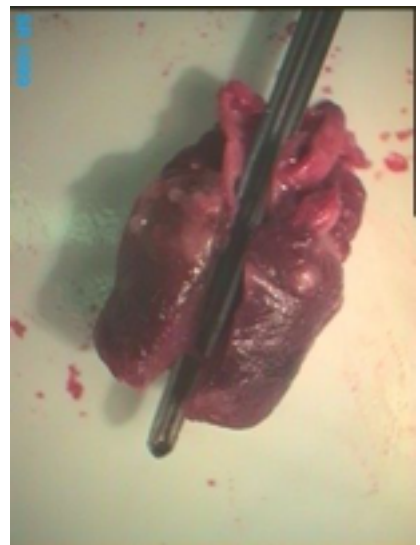
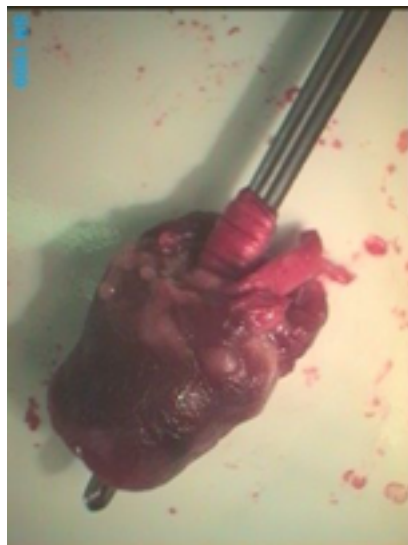
Coupe transversale : jouer à la moitié de la hauteur du coeur à l'aide d'une paire de ciseaux



La partie inférieure du coeur correspond aux ventricules. Ce sont deux cavités facilement identifiables. Le ventricule gauche, au centre, possède une paroi musculaire épaisse alors que le ventricule droit, sur le côté, a une paroi plus fine.



Pour voir l'intérieur du coeur, on sectionne sa paroi longitudinalement en se servant de la sonde cannelée comme guide



sur cette coupe on peut voir que les ventricules et les oreillettes communiquent entre eux mais les parties droite et gauche du coeur ne communiquent pas.

